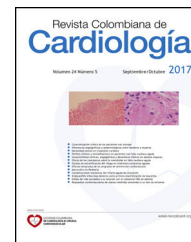



SOCIEDAD COLOMBIANA
DE CARDIOLOGÍA & CIRUGÍA
CARDIOVASCULAR

Revista Colombiana de Cardiología

www.elsevier.es/revcolcar



ARTÍCULO ESPECIAL

Manejo de la reestenosis intrastent



Boris E. Vesga^{a,b,*}, Sergio H. Vásquez^a y Héctor J. Hernández^a

^a Instituto del Corazón de Bucaramanga S.A, Bucaramanga, Colombia

^b Departamento de Medicina Interna - Universidad Industrial de Santander, Bucaramanga, Colombia

Recibido el 4 de abril de 2017; aceptado el 10 de noviembre de 2017

Disponible en Internet el 27 de diciembre de 2017

PALABRAS CLAVE

Reestenosis;
Angioplastia con
balón;
Stent

KEYWORDS

Restenosis;
Balloon angioplasty;
Stent

Resumen La reestenosis intrastent es la reacumulación de material tisular dentro del lumen de un vaso coronario en el sitio receptor de intervencionismo previo con balón o stent, como consecuencia a una respuesta normal de cicatrización que tiene la pared vascular ante la existencia de daño mecánico. Es el resultado de dos procesos histopatológicos: la hiperplasia neointimal, dada por la migración y proliferación del músculo liso y el depósito de matriz extracelular, y la remodelación vascular. Se manifiesta clínicamente con síntomas de isquemia y hallazgos angiográficos que evidencian reducción de al menos 50% de la luz del vaso previamente tratado con stent. Para el manejo se recomienda la utilización de stent medicados de segunda generación o balones impregnados de medicamento según el tipo de reestenosis a tratar. No se alienta a la utilización de stent o de balón convencionales como única medida para manejo de la reestenosis intrastent.

© 2017 Publicado por Elsevier España, S.L.U. en nombre de Sociedad Colombiana de Cardiología y Cirugía Cardiovascular. Este es un artículo Open Access bajo la licencia CC BY-NC-ND (<http://creativecommons.org/licenses/by-nc-nd/4.0/>).

Management of intrastent restenosis

Abstract Intrastent restenosis is the reaccumulation of tissue within the lumen of a coronary vessel at the site of prior interventionism with a balloon or stent, as a result of the normal healing response of the vascular wall to mechanical damage. It is the result of two histopathological processes: neointimal hyperplasia due to smooth muscle migration and proliferation and extracellular matrix deposition; and vascular remodeling. It manifests clinically with symptoms of ischemia and angiographic findings showing at least a 50% reduction in the lumen of a vessel previously treated with a stent. Second generation medicated stents or drug eluting balloons

* Autor para correspondencia.

Correos electrónicos: borisvesga@institutodelcorazon.com, o.boris@uis.edu.co (B.E. Vesga).

are recommended for treatment, depending on the type of restenosis being treated. The use of conventional stents or balloons is not recommended as the sole treatment of intrastent restenosis.

© 2017 Published by Elsevier España, S.L.U. on behalf of Sociedad Colombiana de Cardiología y Cirugía Cardiovascular. This is an open access article under the CC BY-NC-ND license (<http://creativecommons.org/licenses/by-nc-nd/4.0/>).

Objetivo

Desarrollar un consenso de aproximación diagnóstica y terapéutica sobre la reestenosis intrastent coronario en adultos con el fin de unificar criterios diagnósticos y manejo en los servicios de Cardiología intervencionista de Colombia, con miras a cumplir metas de calidad y reunir lo recomendado por la literatura actual.

Alcance

Los servicios de Hemodinamia y Cardiología intervencionista son parte de las instituciones de salud públicas y privadas con alto nivel de complejidad. En estos se realizan procedimientos diagnósticos invasivos en sujetos sintomáticos de enfermedad coronaria, y se ofrece el respectivo manejo intervencionista como parte integral del tratamiento de la enfermedad coronaria. Por consiguiente, se requiere que los procedimientos estén estandarizados con el fin de aplicarlos con parámetros de calidad en Colombia.

Definiciones

- Reestenosis: reducción en el diámetro y el área luminal.
- Reestenosis intrastent: reacumulación de material tisular dentro del lumen en el sitio de intervencionismo previo.
- Restenosis binaria: estrechamiento del 50% o más en la luz de un stent detectado en una angiografía de control.
- Restenosis clínica: combinación de reestenosis binaria con síntomas isquémicos o reestenosis del 70% o más de la luz, sin síntomas de isquemia.

Responsables

Profesionales de Salud Médicos, con formación en Hemodinamia y Cardiología intervencionista debidamente certificados para ejecutar su ejercicio en el territorio colombiano.

Desarrollo

Población objeto

Pacientes con edad igual o mayor a 18 años con enfermedad coronaria conocida, que hayan sido receptores de stent coronario y remitidos desde la consulta ambulatoria, de los servicios de urgencias, hospitalización o consulta externa con signos y síntomas sugestivos de isquemia coronaria y

sean sometidos a angiografía coronaria documentándose reestenosis intrastent de acuerdo con lo definido en este documento.

Metodología

Se realizó una revisión bibliográfica teniendo en cuenta las guías presentadas por *European Heart Society – European APCI, American Heart Association, American College of Cardiology, Society SCAI*, Sociedad Latinoamericana de Cardiología Intervencionista, base de datos como Medline, Pubmed, Cocrane y portales como TCTmd y PCR online, de donde se toman elementos para adaptarlos al entorno colombiano.

Introducción

La reestenosis tiene varias definiciones desde el punto de vista histológico, clínico y angiográfico.

Desde el histológico, se define como la reacumulación de material tisular dentro del lumen de un vaso coronario en el sitio receptor de intervencionismo previo con balón o stent¹, como consecuencia de la respuesta normal de cicatrización que tiene la pared vascular ante la existencia de daño mecánico; los procesos que llevan a esto son dos: hiperplasia neointimal y remodelamiento vascular. La primera es un proceso que se desarrolla durante varias semanas (fig. 1) y está dado por la migración y proliferación del músculo liso y el depósito de matriz extracelular^{2,3}. El mecanismo de la reestenosis varía desde la angioplastia con balón donde el fenómeno es complejo y se caracteriza por engrosamiento

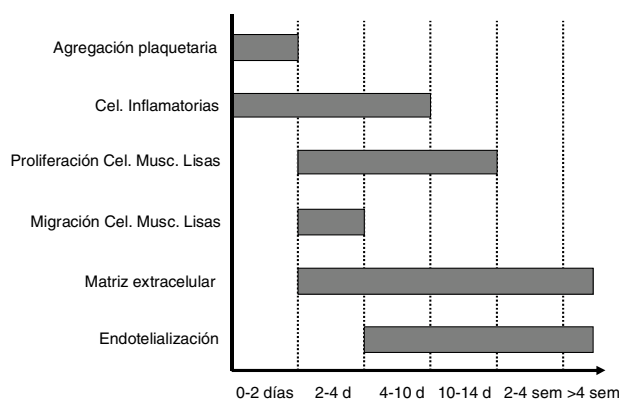


Figura 1 Fisiopatología de la reestenosis.

neointimal, retroceso elástico y remodelamiento negativo, mientras que en la angioplastia con implantación de stent el fenómeno es más simple, solo con hiperplasia neointimal⁴.

Desde el punto de vista clínico, se refiere a la aparición de síntomas de isquemia asociada a reestenosis intrastent. En las diferentes publicaciones se presenta como TLR: revascularización de la lesión culpable, o TVR: revascularización del vaso culpable⁵.

Desde el angiográfico, se evalúa de forma dicotómica definiéndose si están presentes o no cuando la oclusión de la luz es igual o mayor al 50%, otros parámetros cuando se comparan dos estudios angiográficos realizados en diferente tiempo. Se denomina "late lumen loss" o pérdida tardía del lumen cuando se aprecia disminución de la luz ganada con la implantación del stent⁶.

Localización

La reestenosis se puede presentar en diferentes lugares dentro del stent o en la zona adyacente al mismo. De acuerdo con la localización (fig. 2), se puede denominar:

- Intrastent: cuando está circunscrita dentro de los márgenes del stent.
- Peristent: compromete los cinco milímetros proximales o distales al borde del stent.
- Intrasegmento: afecta dentro del stent y los cinco milímetros proximales o distales al borde.

En la angiografía se puede clasificar con las siguientes características: focal, que puede estar presente entre el 20 a 40% de los casos, difusa en 40 a 50% y oclusiva total entre 6 a 8% (fig. 3)⁷.

Estos patrones se correlacionan con el aumento en la probabilidad de revascularización del vaso intervenido con stent metálico como en los casos de oclusión total o

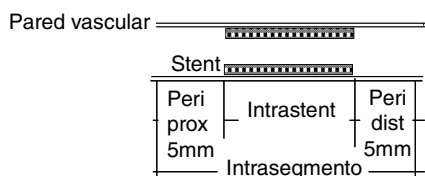


Figura 2 Localización de la reestenosis.

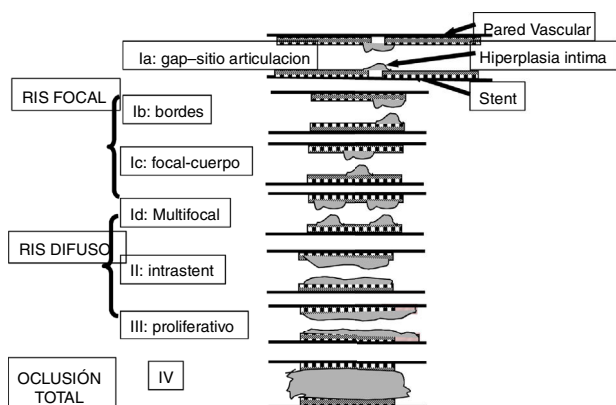


Figura 3 Patrón angiográfico de la reestenosis.

proliferativo. Situación similar se encuentra en los stent medicados, donde los patrones difusos se asocian a mayor riesgo de revascularización del vaso intervenido⁸.

Factores de riesgo

Los factores que pueden llevar a la existencia de reestenosis se pueden clasificar en tres grupos: clínica, vaso o lesión y los inherentes al procedimiento⁹.

Los factores clínicos son: diabetes, angina inestable, falla renal crónica, género femenino, alergia al níquel, polimorfismo al gen de la enzima convertidora de angiotensina y a la glicoproteína IIb/IIIa y los genotipos mutantes del gen de la metilnetetrahidrofolato reductasa.

- En referencia al vaso o lesión: longitud de la lesión, localización proximal en la arteria descendente anterior, lesiones en puentes coronarios, tamaño de referencia del vaso y extensión de la placa.
- Inherente al procedimiento: diseño del stent en referencia al grosor del strut, longitud, área luminal obtenida posterior a la angioplastia y presión de implantación.

En un estudio realizado en 10.000 sujetos seguidos mediante angiografía¹⁰, se detectó reestenosis en 26% de la población. Los factores de riesgo asociados de forma independiente y detectados en el análisis multivariado fueron: tamaño pequeño del vaso (OR 1,59 por cada 0,5 mm de disminución), longitud total del stent (OR 1,27), lesión de morfología compleja (OR 1,35), diabetes mellitus (OR 1,32), e historia de cirugía de revascularización miocárdica (OR 1,38).

Tratamiento

Para definir si se debe realizar intervencionismo sobre un vaso con reestenosis intrastent se evalúan los criterios planteados en la tabla 1.

De acuerdo con el compromiso el espectro de manejo puede variar desde el tratamiento médico hasta en algunos casos quirúrgico. La angioplastia coronaria en los últimos años ha tenido una evolución acelerada donde diferentes técnicas como angioplastia con balón, angioplastia con balón

Tabla 1 Criterios para definir necesidad de nuevo intervencionismo en reestenosis intrastent

Isquemia documentada
Estenosis > 50% y uno de los siguientes:
Historia de angina recurrente, presumiblemente relacionada con el vaso objetivo.
Signos objetivos de isquemia en reposo (cambios ECG) o en test ejercicio, presumiblemente relacionada con el vaso objetivo.
Resultado anormal en prueba funcional invasiva
Flujo fraccional de reserva (FFR) igual o menor a 0,80.
Ultrasonido intravascular (IVUS) área mínima 4mm ² (6,0mm ² tronco).
Revascularización lesión blanco con estenosis 70% en ausencia de signos y síntomas isquémicos.

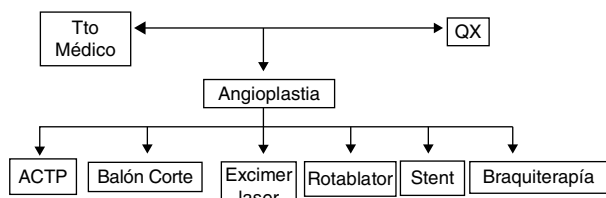


Figura 4 Estrategia de manejo en reestenosis intrastent.

de corte, aterectomía rotacional, braquiterapia, angioplastia con balón medicado e implantación de stent medicado intrastent han sido utilizadas como estrategias de manejo (fig. 4).

La angioplastia con balón tiene una tasa de éxito baja, ha tenido utilidad en lesiones fibroproliferativas no ateroscleróticas con alta tasa de reintrusión tisular. Tiene como efecto indeseable el llevar a sobreexpansión del stent. Tiene una tasa de nueva de reestenosis que varía entre 22 y 54%.

La angioplastia con balón de corte (*cutting balloon*), busca facilitar la dilatación a través del corte de la placa. El estudio RESCUT comparó la estrategia de angioplastia con balón versus angioplastia de corte. Al evaluar la tasa de reestenosis al séptimo mes no hubo diferencias, siendo el grupo de corte del 29,8% y balón 31,4%; igual observación se encontró en las variables clínicas¹¹.

La ateroablación ya sea con aterótomo direccional, rotacional o con excimer láser no ha mostrado diferencias cuando se compara contra angioplastia con balón¹².

La braquiterapia intracoronaria, que utiliza radiación localizada con iridio 192 (¹⁹²Ir), demostró una reducción de la respuesta neointimal al inhibir la mitosis de las células musculares lisas. Como inconvenientes se reportó que a dosis baja el procedimiento era ineficaz y estimulante del crecimiento neointimal, mientras que a dosis altas generaba adelgazamiento de pared y formación de aneurismas; además de complicaciones como trombosis coronaria tardía (> 30 días) y estenosis de bordes. La indicación de esta terapia es para casos de reestenosis en stent convencional. Aunque la probabilidad de reestenosis con braquiterapia era baja respecto a la angioplastia con balón, al compararse con los stent medicados de primera generación la diferencia es estadísticamente menor en estos últimos¹³.

La estrategia de implantación de stent comparado con solo angioplastia balón ha mejorado el resultado angiográfico y clínico a largo plazo, al igual que la tasa de reestenosis de 32% en angioplastia balón a 18-22% con stent metálico¹⁴; no obstante, el empleo de stent metálico convencional sin medicamento no tiene utilidad en el manejo de la reestenosis intrastent.

Cuando la reestenosis de un stent metálico es tratada con angioplastia balón, tiene una probabilidad a seis meses de nueva reestenosis hasta de un 50%; sin embargo, al utilizarse stent liberador de medicamentos de primera generación la probabilidad disminuye de forma significativa por debajo del 20%¹⁵; igual tendencia se observa con la necesidad de revascularización del vaso intervenido.

La tasa de reestenosis ha disminuido con el uso de los stent liberadores de medicamento, los cuales tienen por principio el uso de una sustancia citostática que demorará el proceso de cicatrización en los primeros tres meses¹⁶.

Tabla 2 Caracterización de la reestenosis según tipo de stent

	Stent metálico	Stent medicado
Celularidad músculo liso	Alto	Bajo
Contenido proteoglicano	Moderado	Alto
Morfología	Difusa	Focal
Evolución	Pico 6 meses	Inicio tardío
Tiempo pérdida luminal tardía	Pérdida máxima 6-8 meses	Persiste hasta 5 años
Neoaterosclerosis	Infrecuente, tardío	Frecuente, temprano
Apariencia OCT	Homogéneo	Heterogéneo/capas

A pesar de los datos iniciales con los stent de primera generación liberadores de sirolimus de presentar tasas de reestenosis cercanas a cero, en estudios como el ISAR-DESIRE se encontró que podían ser del 14% para stent con sirolimus y del 22% para paclitaxel comparado con 45% en angioplastia con balón¹³. De igual forma, el estudio ISAR-DIABETES, documentó tasas de reestenosis del 16,5% para stent con paclitaxel y de forma estadísticamente significativamente menor en los stent de sirolimus con un 6,9%¹⁷.

En la tabla 2 se comparan varios aspectos entre el stent metálico y el medicado¹⁸.

Por su parte, el ISAR-DESIRE 2, comparó la tasa de reestenosis entre los stent de primera generación, siendo del 19% en sirolimus y 20,6 en paclitaxel, sin diferencias significativas¹⁹.

Las fallas mecánicas o técnicas son factores que pueden llevar a reestenosis de un stent^{20,21}. Las mecánicas se atribuyen a daño del polímero, falla del medicamento, posible resistencia, impactación inadecuada, fractura de strut o prolapso de placa, mientras que las técnicas se deben a barotrauma fuera del segmento cubierto por el stent o cubrimiento inadecuado de placas ateroscleróticas.

En el estudio SORT-OUT¹⁰ se determinaron como predictores de baja reestenosis el stent medicado de primera generación versus el stent convencional (OR 0,35) y los stent medicados de segunda generación versus los de primera (OR 0,67).

Como alternativa para el manejo de la reestenosis en stent convencionales y en medicados, los balones impregnados con paclitaxel han surgido como una alternativa de manejo, dado que son superiores al balón convencional, adicional a que liberan inmediatamente el medicamento sin mediar polímeros que puedan generar irritación y respuesta inflamatoria. Su efectividad en stent convencionales y medicados ha sido evaluada en varios estudios²²⁻²⁴. El balón medicado mostró mejores desenlaces clínicos y angiográficos versus el stent medicado con paclitaxel²².

Para evaluar el mejor tipo de estrategia para manejar la reestenosis en un stent medicado con sustancia tipo limus, el estudio ISAR DESIRE 3²³, aleatorizó 402 pacientes a las siguientes estrategias: balón medicado con paclitaxel, stent medicado con paclitaxel y angioplastia con balón convencional. El seguimiento clínico y angiográfico en el primer año mostró, de manera significativa, que las menores tasas

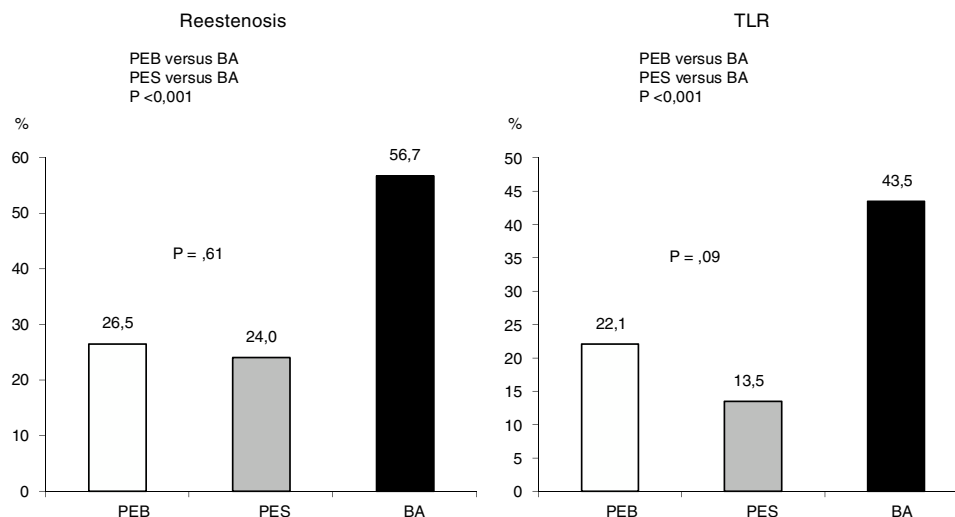


Figura 5 Reestenosis intrastent y revascularización del vaso intervenido (TLR) en el estudio ISAR-DESIRE 3.

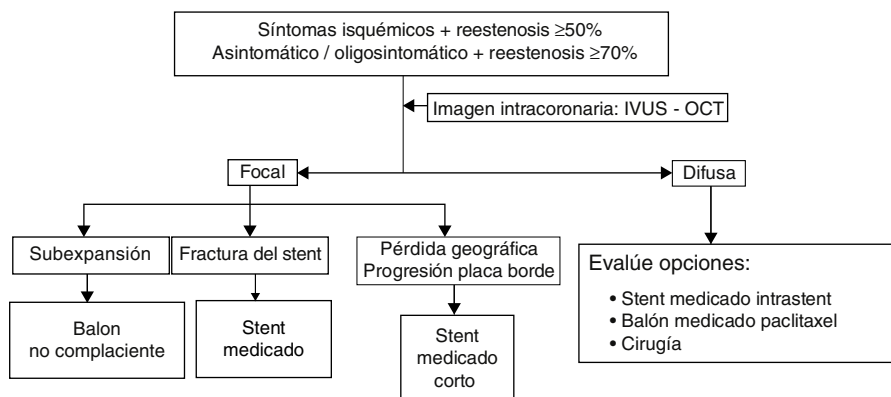


Figura 6 Algoritmo para el manejo de la reestenosis intrastent.

de reestenosis y revascularización del vaso intervenido se dieron con stent medicado con paclitaxel y con el balón medicado, sin diferencias entre estas dos estrategias (fig. 5).

PEB: balón medicado con paclitaxel, PES: stent medicado con paclitaxel, BA: balón convencional.

En otro estudio donde se usó balón medicado con paclitaxel, la tasa de reestenosis tardía a 18 meses fue estadísticamente mayor cuando se trataron stent medicados reestenosados (*versus* stent convencionales (16,8% vs. 2,5%, $p < 0,001$)²⁴ (fig. 6)

En el estudio RIBS IV se plantearon otras estrategias para el manejo de la reestenosis intrastent de stent medicado²⁵. Se aleatorizó balón medicado con paclitaxel *versus* angioplastia con implantación de stent medicado de última generación liberador de everolimus. El desenlace compuesto de muerte cardíaca, infarto de miocardio y revascularización de vaso intervenido ocurrió en 16% del grupo de balón *versus* 7% en el grupo stent con everolimus, con diferencia estadísticamente significativa. En comparación, otro estudio²⁶ demostró mejores desenlaces con el balón medicado que con el stent con everolimus.

Ante la presencia de una variedad de estudios para el manejo de reestenosis intrastent, los cuales cuentan con diferentes tamaños de muestra y nivel de poder, se han

realizado diferentes metaanálisis que muestran disparidad en sus conclusiones en cuanto a cual estrategia prevalece entre el uso de balón medicado *versus* el stent medicado.

El uso de balones medicados y *stent* medicados ha mostrado superioridad ante la angioplastia con balón convencional e implantación de stent convencional, sin diferencias entre uno y otro^{27,28}.

En contraste, un reciente metaanálisis de 27 estudios registra mejores desenlaces clínicos y angiográficos cuando se utiliza un stent medicado liberador de everolimus, siendo en 9% mejor al compararse con balón medicado; 9,4% al compararse con stent con sirolimus, 10,2% contra stent paclitaxel, 19,2% *versus* braquiterapia, 23,4% mejor que stent convencional, 24,2% contra angioplastia balón y 31,8% *versus* rotablación; los balones medicados demostraron ser la segunda terapia más efectiva, sin diferencias significativas al compararlos contra los stent liberadores de sirolimus o paclitaxel²⁹.

Otro metaanálisis de 11 estudios demostró que el balón medicado al igual que el stent medicado, son superiores al balón convencional en cuanto a disminución de la revascularización del vaso intervenido, pero el balón medicado tuvo una tendencia a menor presencia de infartos³⁰.

Tabla 3 Utilidad de la imagen intracoronaria como estrategia para dirigir el tratamiento

Tipo reestenosis	Mecanismo potencial	Opciones de tratamiento
Focal	Subexpansión	Angioplastia balón no complaciente
Focal al borde del stent	Fractura Pérdida geográfica Progresión de placa	Stent medicado Stent medicado Stent medicado
Difusa intrastent o proliferativa	Biología vascular / resistencia medicamento	Otro tipo de stent medicado / balón medicado / cirugía

En la [figura 6](#) se presenta una propuesta de algoritmo para enfocar los pacientes con reestenosis intrastent³³.

El uso de plataformas bioabsorbibles para el tratamiento de la reestenosis ha comenzado a mostrar su evidencia. En un estudio observacional demostró que puede llegar a ser una alternativa a tener en cuenta, no obstante la evidencia aun es mínima³¹.

Para establecer con claridad la causa o el mecanismo que generó las reestenosis, y así definir la estrategia terapéutica, se debe realizar adicional a la angiografía coronaria, estudio de imagen intravascular coronaria con ultrasonido intravascular (IVUS) o tomografía de coherencia óptica (OCT) ([tabla 3](#))³².

Recomendaciones del Consenso del Colegio Colombiano de Hemodinamia e Intervencionismo Cardiovascular

Como plan de manejo de la reestenosis intrastent de stent convencionales y stent medicados:

- Se recomienda la utilización intrastent de stent medicados de última generación o el uso de balones impregnados de medicamento.
- No se recomienda la utilización de balones o stent convencional (no medicados) como única medida de tratamiento para la reestenosis intrastent.
- De acuerdo con el criterio médico del cardiólogo intervencionista se considerará el ultrasonido intravascular (IVUS) o la tomografía de coherencia óptica (OCT) para evaluar el mecanismo causante de la reestenosis intrastent o como procedimiento para guiar intervenciones cardiovasculares adicionales.

Conflictos de interés

Ninguno.

Agradecimientos

A la doctora Mónica Hernández, médica internista cardióloga por su apoyo en la revisión del documento.

Bibliografía

1. Kuntz RE, Baim DS. Defining coronary restenosis. Newer clinical and angiographic paradigms. *Circulation*. 1993;88:1310–23.
2. Costa M, Simon D. Molecular basis of restenosis and Drug Eluting Stent. *Circulation*. 2003 2005;111:2257–73.
3. Welt F, Rogers C. Inflammation and restenosis in the stent era. *Arteriosclerosis, Thrombosis, and Vascular Biology*. 2002;22:1769–76.
4. Mintz GS, Popma JJ, Pichard AD, et al. Arterial remodeling after coronary angioplasty: a serial intravascular ultrasound study. *Circulation*. 1996;94:35–43.
5. Byrne RA, Joner M, Alfonso F, Kastrati A. Treatment of in-stent restenosis. En: Bhatt DL, editor. *Interventional Cardiology: A Companion to Braunwald's Heart Disease*. Elsevier; 2015.
6. Dangas GD, Claessen BE, Caixeta A, et al. In-stent restenosis in the drug-eluting stent era. *J Am Coll Cardiol*. 2010;56:1897–907.
7. Mehran R, Dangas G, Abizaid A, et al. Angiographic patterns of in-stent restenosis: classification and implications for long-term outcome. *Circulation*. 1999;100:1872–8.
8. Solinas E, Dangas G, Kirtane AJ, et al. Angiographic patterns of drug-eluting stent restenosis and one-year outcomes after treatment with repeated percutaneous coronary intervention. *Am J Cardiol*. 2008;102:311–5.
9. Cassese S, Byrne RA, Tada T, et al. Incidence and predictors of restenosis after coronary stenting in 10 004 patients with surveillance angiography. *Heart*. 2014;100:153–9.
10. Raungard B, Jensen LO, Tilsted HH, et al. Scandinavian Organization for Randomized Trials with Clinical Outcome (SORT OUT) Zotarolimus-eluting durable-polymer-coated stent versus a biolimus-eluting biodegradable-polymer-coated stent in unselected patients undergoing percutaneous coronary intervention (SORT OUT VI): a randomised non-inferiority trial. *Lancet*. 2015;385:1527–35.
11. Albiero R, Silber S, Di Mario C, et al. Cutting balloon versus conventional balloon angioplasty for the treatment of in-stent restenosis. *J Am Coll Cardiol*. 2004;43:943–9.
12. Sharma SK, Kini A, Mehran R, et al. Randomized trial of Rotational Atherectomy Versus Balloon Angioplasty for Diffuse In-stent Restenosis (ROSTER). *Am Heart J*. 2004;147:16–22.
13. Stone GW, Ellis SG, O'Shaughnessy CD, et al. Paclitaxel-eluting stents vs vascular brachytherapy for in-stent restenosis within bare-metal stents: the TAXUS V ISR randomized trial. *JAMA*. 2006;295:1253–63.
14. Erbel R, Haude M, Höpp HW, et al. Coronary-artery stenting compared with balloon angioplasty for restenosis after initial balloon angioplasty. *N Engl J Med*. 1998;339:1672–8.
15. Kastrati A, Mehilli J, von Beckerath N, et al. Sirolimus-eluting stent or paclitaxel-eluting stent vs balloon angioplasty for prevention of recurrences in patients with coronary in-stent restenosis: a randomized controlled trial. *JAMA*. 2005;293:165–71.
16. Stefanini GG, Holmes DR Jr. Drug-eluting coronary-artery stents. *N Engl J Med*. 2013;368:254–65.

17. Dibra A, Kastrati A, Mehilli J, et al. Paclitaxel-Eluting or Sirolimus-Eluting Stents to Prevent Restenosis in Diabetic Patients. *N Eng J Med*. 2005;353:663–70.
18. Alfonso F, Byrne RA, Rivero F, Kastrati A. Current treatment of in-stent restenosis. *J Am Coll Cardiol*. 2014;63:2659–73.
19. Mehilli J, Byrne RA, Tiroch K, et al. Randomized Trial of Paclitaxel- Versus Sirolimus-Eluting Stents for Treatment of Coronary Restenosis in Sirolimus-Eluting Stents. *J Am Coll Cardiol*. 2010;55:2710–6.
20. Kang SJ, Mintz GS, Park DW, et al. Mechanisms of in-stent restenosis after drug-eluting stent implantation: intravascular ultrasound analysis. *Circ Cardiovasc Interv*. 2011;4:9–14.
21. Kuramitsu S, Iwabuchi M, Haraguchi T, et al. Incidence and clinical impact of stent fracture after everolimus-eluting stent implantation. *Circ Cardiovasc Interv*. 2012;5:663–71.
22. Unverdorben M, Vallbracht C, Cremers B, et al. Paclitaxel-coated balloon catheter versus paclitaxel-coated stent for the treatment of coronary in-stent restenosis. *Circulation*. 2009;119:2986–94.
23. Byrne RA, Neumann FJ, Mehilli J. Paclitaxel-eluting balloons, paclitaxel-eluting stents, and balloon angioplasty in patients with restenosis after implantation of a drug-eluting stent (ISAR-DESIRE 3): a randomised, open-label trial. *Lancet*. 2013;381:461–7.
24. Habara S, Kadota K, Shimada T, et al. Late restenosis after paclitaxel-coated balloon angioplasty occurs in patients with drug-eluting stent restenosis. *J Am Coll Cardiol*. 2015;66:14–22.
25. Alfonso F, Pérez-Vizcayno MJ, Cárdenas A, et al. A prospective randomized trial of drug-eluting balloons versus everolimus-eluting stents in patients with in-stent restenosis of drug-eluting stents: the RIBS IV Randomized Clinical Trial. *J Am Coll Cardiol*. 2015;66:23–33.
26. Pleva L, Kukla P, Kusnierova P, et al. Comparison of the efficacy of paclitaxel-Eluting balloon catheters and everolimus-eluting stents in the treatment of Coronary in-Stent restenosis: The treatment of In-Stent restenosis study. *Circ Cardiovasc Interv*. 2016;9:e003316.
27. Giaccoppo D, Gargiulo G, Aruta P, et al. Treatment strategies for coronary in-stent restenosis: Systematic review and hierarchical Bayesian network meta-analysis of 24 randomised trials and 4880 patients. *BMJ*. 2015;351:h5392.
28. Sethi A, Malhotra G, Singh S, et al. Efficacy of various percutaneous interventions for in-stent restenosis: Comprehensive network meta-analysis of randomized controlled trials. *Circ Cardiovasc Interv*. 2015;8:e002778.
29. Siontis GC, Stefanini GG, Mavridis D, et al. Percutaneous coronary interventional strategies for treatment of in-stent restenosis: A network meta-analysis. *Lancet*. 2015;15: 655–64.
30. Lee JM, Park J, Kang J, et al. Comparison among drug-eluting balloon, drug-eluting stent, and plain balloon angioplasty for the treatment of in-stent restenosis: A network meta-analysis of 11 randomized, controlled trials. *JACC Cardiovasc Interv*. 2015;8:382–94.
31. Moscarella E, Ielasi A, Granata F, et al. Long-Term clinical outcomes after bioresorbable vascular scaffold implantation for the treatment of Coronary In-Stent restenosis: A multicenter italian experience. *Circ Cardiovasc Interv*. 2016;9: e003148.
32. Costa MA. Treatment of drug eluting stent restenosis. *Am Heart J*. 2007;153:447–9.
33. Dangas GD, Claessen BE, Caixeta A, et al. In-stent restenosis in the drug-eluting stent era. *J Am Coll Cardiol*. 2010;56:1897–907.