

IMÁGENES EN CARDIOLOGÍA

Estenosis aórtica de bajo flujo y bajo gradiente



José Luis Zamorano^{a,b,c,*}, Jaime Alberto Rodríguez P.^{d,e} y Miguel Venegas M.^f

^a Servicio de Cardiología Hospital Ramón y Cajal, Madrid

^b Director Global Affairs Sociedad Europea de Cardiología

^c Vicepresidente Sociedad Europea de Cardiología

^d Métodos Diagnósticos No Invasivos, Fundación Cardiovascular de Colombia, Floridablanca, Santander

^e Vicepresidente Sociedad Colombiana de Cardiología (SCC), Presidente Capítulo de Ecocardiografía e Imágenes Cardíacas, Bogotá, Colombia

^f Cardiología Siglo XXI Ibagué, Colombia

Recibido el 29 de octubre de 2018; aceptado el 27 de enero de 2019

Disponible en Internet el 20 de junio de 2019

PALABRAS CLAVE

Estenosis aórtica;
Área valvular
proyectada;
Score de calcio;
Dobutamina;
TAVR;
Bajo flujo/bajo
gradiente

KEYWORDS

Aortic stenosis;
Projected valve area;
Calcium score;
Dobutamine;
TAVR;
Low-flow/low-
gradient

Resumen La estenosis valvular aórtica es la valvulopatía más frecuente y en los últimos años ha sido admirable el avance tanto en su aproximación diagnóstica como terapéutica, dado el advenimiento del reemplazo de válvula aórtica transcáteter y múltiples predictores tanto clínicos, como ecocardiográficos y tomográficos que favorecen la intervención valvular temprana, en una enfermedad que tiene una evolución progresiva.

En la actualidad se conoce la estenosis aórtica no como un problema valvular puro; en su evaluación se requiere integrar el denominado complejo ventrículo, valvular y arterial, para comprender los diferentes fenómenos fisiológicos que pueden generar diversos estados de flujo y gradientes. Recientemente, numerosas publicaciones han descrito en detalle la estenosis aórtica de bajo flujo y bajo gradiente, permitiendo aclarar su enfoque diagnóstico, terapéutico y pronóstico que la convierten en un subgrupo especial que se describe a continuación.

© 2019 Publicado por Elsevier España, S.L.U. en nombre de Sociedad Colombiana de Cardiología y Cirugía Cardiovascular. Este es un artículo Open Access bajo la licencia CC BY-NC-ND (<http://creativecommons.org/licenses/by-nc-nd/4.0/>).

Low-flow, low-gradient aortic stenosis

Abstract Aortic valve stenosis is the most common valve disease. In the last few years, its diagnostic and therapeutic approach has advanced considerably with the advent of transcatheter aortic valve replacement (TAVR), as well as the many clinical and electrocardiographic and computed tomography predictors that favour an early intervention of the valve in a disease that is progressive.

Aortic stenosis is currently known not just as a pure valve problem. In its evaluation it has to include the so-called ventricular, valvular and arterial complex, in order to understand the different physiological phenomena that can generate different flow and gradient states. Recently,

* Autor para correspondencia.

Correo electrónico: zamorano@secardiologia.es (J.L. Zamorano).

<https://doi.org/10.1016/j.rccar.2019.01.003>

0120-5633/© 2019 Publicado por Elsevier España, S.L.U. en nombre de Sociedad Colombiana de Cardiología y Cirugía Cardiovascular. Este es un artículo Open Access bajo la licencia CC BY-NC-ND (<http://creativecommons.org/licenses/by-nc-nd/4.0/>).

many publications have presented detailed accounts of low-flow, low-gradient aortic stenosis, focusing on its diagnostic, therapeutic, and prognostic approach that converts it into a special sub-group as described in the article.

© 2019 Published by Elsevier España, S.L.U. on behalf of Sociedad Colombiana de Cardiología y Cirugía Cardiovascular. This is an open access article under the CC BY-NC-ND license (<http://creativecommons.org/licenses/by-nc-nd/4.0/>).

La estenosis aórtica severa calcificada o degenerativa es la enfermedad valvular cardiaca más común y prevalente; ocupa hasta el 34% de las enfermedades valvulares nativas¹ y según datos publicados recientemente genera 85.000 cambios valvulares y 15.000 muertes al año en los Estados Unidos².

Clásicamente, la estenosis aórtica severa se define como aquella que cursa con $V_{Max} \geq 4$ m/s, gradiente medio ≥ 40 mm Hg, área valvular ≤ 1 cm² e indexada $\leq 0,6$ cm²/m² y recientemente se integra el índice adimensional $\leq 0,25$ como criterio de severidad³. En la actualidad se prefiere la clasificación y caracterización de la estenosis aórtica integrando cuatro parámetros: área valvular, gradientes, fracción de eyección y flujo, como se describe en la figura 1.

Si bien la mayoría de pacientes con estenosis aórtica severa cursan con gradientes y velocidades elevados, y un volumen latido normal, con relativa frecuencia se puede observar discrepancia entre los gradientes y el área valvular aórtica que en la práctica diaria puede interpretarse como una subestimación de la estenosis y, por tanto, generar demora en el reemplazo valvular⁴.

Cabe mencionar que los estudios ecocardiográficos correlacionados con evaluaciones invasivas muestran que un gradiente medio de 40 mm Hg está en relación con áreas valvulares de 0,8 cm² y un área de 1,0 cm² en relación con gradientes menores en promedio de 26-30 mm Hg, para lo cual algunos autores^{5,6} sugieren modificar el punto de corte de severidad a 0,8 cm². De esta manera, aparece un tercer grupo heterogéneo de pacientes, con áreas valvulares entre 0,8 cm² y 1 cm², cuya evolución en el tiempo parece estar relacionada con su clasificación de acuerdo con flujo y gradiente. Así, los pacientes con flujo normal/bajo gradiente, deben ser seguidos de manera estrecha, ya que se ha observado la necesidad de cambio valvular aproximadamente a los 1,5 años de evolución. Por otro lado, los pacientes clasificados como bajo flujo/bajo gradiente han mostrado un pronóstico igual a aquellos con áreas valvulares por debajo de 0,8 cm² y diferentes publicaciones evidencian que éstos tienen mortalidad elevada y sobrevida menor cuando se les compara con aquellos que cursan con gradientes elevados^{2,3,6} requiriendo el mismo manejo⁷.

Hoy día está muy bien definida la presencia de estenosis aórtica de bajo flujo/bajo gradiente como aquel paciente con un volumen latido < 35 ml/m² y un gradiente medio ≤ 40 mm Hg a pesar de tener función ventricular izquierda preservada con FEVI $\geq 50\%$, comportamiento realmente paradójico de la estenosis aórtica severa que sucede entre un 10 - 25% de los casos⁸, pudiendo llegar hasta un 35% de

los casos sintomáticos y un 7% de los casos asintomáticos. Este escenario, que corresponde actualmente al estadio D3 según la Guía AHA/ACC publicada en 2014⁹, fue descrito por primera vez en 1980¹⁰ y recobra importancia en los últimos años con la publicación inicial de Hachicha en 2007¹¹. Posteriormente, con las múltiples publicaciones se aclara con mayor detalle este comportamiento de la estenosis aórtica severa que está relacionada con mayor mortalidad y menor sobrevida, como lo demuestra un metaanálisis publicado recientemente por Dayan et al.¹², hallazgo similar publicado también en el registro OCEAN TAVR en pacientes japoneses con áreas de superficie corporal reducida que fueron llevados a implante de prótesis percutánea aórtica, que mostró mayor número de eventos post-TAVR llegando a comportarse el bajo flujo/bajo gradiente como un predictor independiente de mortalidad cardiovascular post-implante de TAVR en este grupo de pacientes¹³.

El otro escenario posible es el denominado clásico bajo flujo/bajo gradiente, que se acompaña de una FEVI $\leq 50\%$ y representa 5-10% de los casos¹⁴, asociado de manera frecuente a enfermedad coronaria⁸.

El grupo de Lancellotti, en Bélgica, probablemente quien más ha estudiado el tema y especialmente uno de los primeros en reportar los desenlaces asociados con cada uno de los grupos, clasificó para tal fin las estenosis aórticas en cuatro grupos a saber:

1. Flujo normal/gradiente bajo.
2. Flujo normal/gradiente alto.
3. Flujo bajo/gradiente alto.
4. Flujo bajo/gradiente bajo.

Al comparar estas categorías se observó que los pacientes con flujo normal y gradiente bajo tenían la mayor sobrevida libre de eventos, mientras que los que mostraban un bajo flujo tanto con gradiente alto como bajo, tenían peores desenlaces¹⁵.

Al correlacionar lo descrito por Lancellotti et al., con la clasificación del *American College of Cardiology/American Heart Association (ACC/AHA)*, los pacientes con flujo normal y gradiente alto corresponderían al estadio D1, los de flujo normal con gradiente bajo como indeterminados, y aquellos con bajo flujo y bajo gradiente a los estadios D3 y D2 dependiendo de si su fracción de eyección es mayor o menor al 50% respectivamente (fig. 2).

En general, los estudios han demostrado que los pacientes con peor pronóstico son los que se ubican en el cuadrante 4, mientras que los que se localizan en el cuadrante 3 como

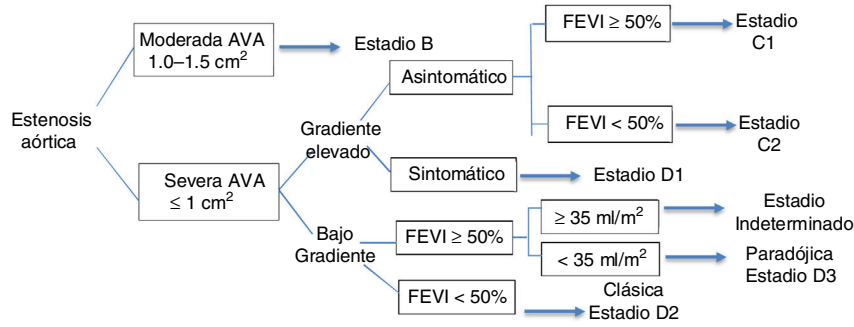


Figura 1 Progresión de la estenosis aórtica severa inicialmente asintomática en sus estadios C1 y C2 cuya diferencia radica en la fracción de eyección. Posteriormente, la aparición de síntomas determina el estadio D1 que cursa con gradiente elevado. Finalmente, los estadios D2 y D3 que pueden manifestarse con bajo gradiente, fracción de eyección preservada o disminuida y bajo flujo. Existe un estadio indeterminado en donde el flujo es normal, la función ventricular izquierda también es normal y un bajo gradiente que no correlaciona.

		FLUJO	
		NORMAL ≥35 ml/m ²	BAJO < 35 ml/m ²
GRADIENTE	ALTO	1 ESTADIO D1	2
	BAJO	3 INDETERMINADO	4 FEVI>50%: D3 FEVI<50%: D2

Figura 2 Esquema que muestra las diferentes combinaciones de flujo y gradiente con sus respectivos estadios de la estenosis aórtica.

indeterminados presentan menor número de eventos con poco beneficio después del reemplazo valvular y sin una indicación clara de manejo en este grupo. Los pacientes ubicados en el cuadrante 1, en el que se encuentran cerca del 70% de los pacientes con estenosis aórtica, además, por ser sintomáticos, se benefician de la intervención con un grado de recomendación I para cambio valvular.

Cabe anotar que en la clasificación de Lancellotti et al., los pacientes correspondientes al cuadrante 2 no fueron incluidos en la clasificación de estadios de la enfermedad, pero en ellos se observó peor pronóstico que el de los pacientes del grupo D1.

Los pacientes ubicados en el cuadrante 4, sintomáticos con FEVI > 50%, y de confirmarse el estado de bajo flujo con bajo gradiente, tienen una indicación IIa de cambio valvular aórtico. Este grupo de pacientes suele cursar con fisiología restrictiva, niveles elevados de BNP y Strain Longitudinal reducido que se asocia con la presencia de fibrosis miocárdica intersticial. En la medida en que la FEVI esté reducida < 50% y se haya descartado la pseudoestenosis, la indicación de manejo quirúrgico es muy clara.

Es imprescindible confirmar que la estenosis es severa y que el paciente no está mal catalogado como bajo flujo y bajo gradiente. Los errores más frecuentes en la práctica diaria que explican este fenómeno están dados por la no indexación del área valvular, la subestimación del verdadero tracto de salida del ventrículo izquierdo el cual debe

ser evaluado en la mesosístole sin desconocer la limitación de la ecuación de continuidad al asumir el tracto de salida como un orificio totalmente circular, la infraestimación de gradientes por mala posición del doppler para lo cual se recomienda la evaluación en múltiples ventanas incluyendo la ventana paraesternal derecha¹⁶, y la medición de área y gradientes en el paciente con hipertensión arterial sistólica elevada al momento del estudio ecocardiográfico, que genera elevada impedancia valvuloarterial y una *compliance* disminuida; por ello la recomendación actual es realizar la evaluación ecocardiográfica con el paciente normotenso. Las lesiones valvulares concomitantes como la estenosis mitral, la fibrilación auricular o el comportamiento restrictivo de algunos ventrículos izquierdos de pequeño tamaño e hipertróficos^{17,18} también pueden desencadenar bajo flujo y bajo gradiente.

Recuérdese la distinción que debe hacerse entre la verdadera estenosis y la pseudoestenosis cuando se presenta disminución de la FEVI < 50%, para lo cual debe complementarse la evaluación con ecocardiograma de estrés con dobutamina a fin de desenmascarar la posible pseudoestenosis presente en el 25 al 35% de los casos¹⁴ y determinar la presencia o no de reserva contráctil, si bien el concepto más apropiado es el de "reserva de flujo", como lo sugiere Pibarot^{3,8}.

En la figura 3 se describen de manera práctica los pasos requeridos para confirmar la sospecha de estenosis aórtica,

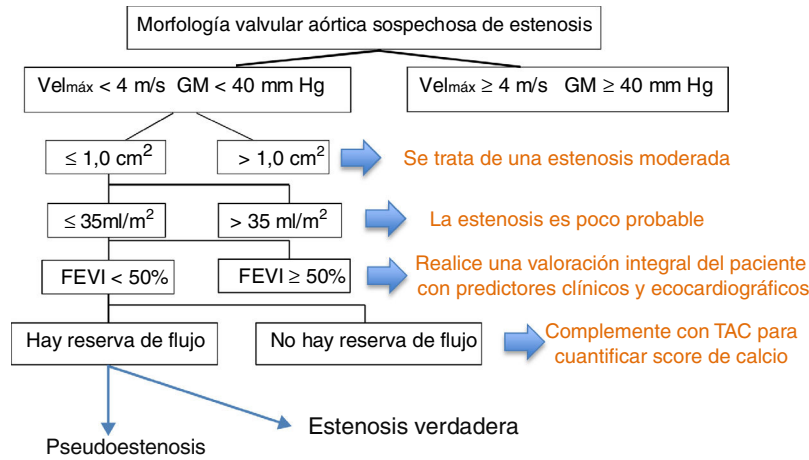


Figura 3 En la valoración ecocardiográfica inicial de una válvula aórtica sospechosa de tener estenosis, una $Vel_{máx} \geq 4$ m/s y un $GM \geq 40$ mm Hg confirman la severidad de la estenosis en ausencia de estados de alto flujo o hiperdinamia. Valores por debajo de estos se deben integrar con el área valvular para estimar la severidad de la estenosis y determinar si se trata de una estenosis con bajo flujo y un bajo gradiente. En presencia de $GM < 40$ mm Hg, flujo ≤ 35 ml/m² y una fracción de eyección $< 50\%$ se debe determinar la presencia de reserva de flujo y confirmar que efectivamente se trata de una estenosis verdadera.

Técnica	Flujo transvalvular normal	Ventajas	Limitaciones	
Área valvular Proyectada en cm ²	Ecocardiografía de estrés con Dobutamina en infusión	El objetivo es obtener un flujo estándar de 250 ml/seg que corresponde al flujo promedio alcanzado en pacientes con estenosis aórtica severa que tienen una FEVI normal y de esa manera logramos simular el comportamiento valvular aórtico como si llegara a alcanzar un flujo transvalvular normal	<ul style="list-style-type: none"> Diferencia la estenosis verdadera de la pseudoestenosis Discrimina mejor la severidad y sobrevive en pacientes con estenosis aórtica de bajo flujo y bajo gradiente. 	<ul style="list-style-type: none"> El aumento del flujo no siempre es lineal Discrimina poco cuando los incrementos del volumen eyectivo son bajos La ausencia de reserva contráctil puede limitar el resultado

Figura 4 El área valvular proyectada se valora en ecocardiografía con la infusión de dobutamina para lograr un flujo transvalvular estándar a la estenosis severa con función ventricular izquierda normal. Se describen sus ventajas y limitaciones al momento de interpretar los resultados.

descartar pseudoestenosis y establecer reserva de flujo en aquellos casos donde la función ventricular izquierda se encuentra disminuida.

El área valvular proyectada (AVAproj) a un flujo transvalvular catalogado como normal es un nuevo índice de severidad derivado de la ecocardiografía de estrés que permite predecir eventos con más exactitud y así discriminar la pseudoestenosis de una estenosis verdadera. En el contexto de pacientes con bajo flujo-bajo gradiente paradójico, el AVAproj muestra resultados consecuentes con aquellos obtenidos en pacientes con el clásico bajo flujo/bajo gradiente y de esa manera también predice el riesgo de eventos en este subgrupo de pacientes¹⁹. En las figuras 4 y 5 se describen algunas ventajas y limitaciones del

AVAproj, así como la técnica y la fórmula para su respectivo cálculo.

Vale la pena mencionar que se debe utilizar un protocolo de estrés con dobutamina de bajas dosis que difiere del que se realiza en el escenario de isquemia miocárdica. Este protocolo inicia con infusión de dobutamina a 2,5 - 5 mcg/kg/min y se incrementa 2,5 - 5 mcg/kg/min cada 3 a 5 min hasta un máximo de 20 mcg/kg/min sin exceder los 100 lpm ni aumentar 10 a 20 lpm por encima de la frecuencia cardíaca basal con el objetivo de buscar el efecto inotrópico de la dobutamina con elevación en el volumen latido sin desencadenar su efecto cronotrópico. Existe un pequeño porcentaje de pacientes con fisiología restrictiva ventricular izquierda que no logran incrementar el volumen latido con

$$AVPr = AVR + \frac{AVP - AVR}{Qp - Qr} \times (250 - Qr)$$

AVR = Área valvular en reposo
 AVP = Área valvular pico
 Qp = Flujo transvalvular en pico
 Qr = Flujo transvalvular en reposo

Figura 5 Muestra los componentes de la fórmula necesarios para el cálculo del área valvular proyectada, en donde básicamente se requiere la cuantificación de áreas y flujos en el reposo y con dosis pico de dobutamina ajustados a una constante de 250.

dobutamina, así como en pacientes con desbalance entre la severidad de la estenosis y la reserva del miocardio o simplemente porque hay un daño miocárdico irreversible en relación con el grado de fibrosis que presenta el miocardio, en cuyo caso se debe considerar como una respuesta indeterminada y habrá que complementar con otras modalidades de imágenes como la tomografía axial computarizada (TAC).

En aquellos casos limítrofes donde se tiene duda si se trata de una pseudoestenosis o una verdadera estenosis, la TAC del corazón permite determinar y cuantificar la cantidad de calcio valvular aórtico con el *score* de Agatston, teniendo la precaución de excluir el calcio que está presente en la raíz, sobre el anillo mitral o en las coronarias. Esta es una recomendación sugerida en la reciente guía de evaluación en estenosis aórtica severa con un punto de corte de 3.000 Unidades Agatston en hombres y 1.600 Unidades Agatston en mujeres como muy probable la presencia de estenosis aórtica severa⁴.

En aquellas válvulas severamente calcificadas en que se hace difícil la medición correcta del anillo en el ecocardiograma, la tomografía es de gran ayuda para precisar no solo el diámetro del anillo, sino para medir el área valvular con mayor exactitud^{20,21} (fig. 6).

Establecer diferencias entre pseudoestenosis y estenosis verdadera no es fácil por lo expuesto anteriormente. Si bien la pseudoestenosis aórtica es una estenosis de grado moderado en presencia de disfunción ventricular, su manejo actual es controversial, dado que finalmente ambos tipos de pacientes podrían ser llevados a cambio valvular o implante de TAVR. Dicha afirmación se basa en el supuesto que pacientes con falla cardiaca de baja fracción de eyección con estenosis aórtica moderada (incluidos aquellos definidos como pseudoestenosis aórticas severas) que continúen en falla cardiaca evidente en la cuantificación de niveles de BNP o NTpro-BNP y hayan recibido manejo adecuado de su falla cardiaca incluyendo terapia

de resincronización cardiaca, son susceptibles de mejoría al disminuir la postcarga ventricular derivada del componente valvular. Este escenario clínico que viene tomando importancia en los últimos años es el objetivo del estudio TAVR UNLOAD, que muy seguramente hacia al año 2022, mostrará resultados que permitan decidir qué hacer con este tipo de pacientes y conocer el verdadero impacto de dicha intervención²².

Probablemente uno de los aspectos más controvertidos hasta la fecha es la utilidad de la determinación de reserva contráctil en los subgrupos con baja fracción de eyección, especialmente en los considerados con compromiso severo de la función sistólica, dado que no existe manejo médico para estos pacientes y la ausencia de reserva contráctil no excluye la indicación quirúrgica que en la actualidad puede realizarse con la ayuda de ECMO (Oxigenación por Membrana Extracorpórea) y/o asistencia ventricular. También existe la opción de TAVR en estos pacientes e incluso con mejores resultados y menor morbilidad en comparación con el manejo quirúrgico.

Múltiples estudios han sido realizados en poblaciones de pacientes sin reserva coronaria, determinada por protocolo convencional de dobutamina con infusión entre 5 y 20 mcg/kg/min, en los que se muestra una clara disminución en los desenlaces a favor de los pacientes llevados a cambio valvular con diferencias tan dramáticas en la mortalidad como 85% vs. 31% a 5 años, en pacientes tratados medicamente vs. quirúrgicamente, respectivamente²³. Sin embargo, llama la atención que en estas series de pacientes se observó mejoría en la fracción de eyección post operatoria hasta en un 17% de los pacientes, lo que hace pensar que la reserva contráctil en estas series de pacientes no fue evaluada de manera adecuada. Es de esperar que la evolución post operatoria de los pacientes con y sin reserva contráctil sea más similar a lo observado en 2001 por Monin et al.⁷, quienes demostraron una mortalidad perioperatoria del 8% en pacientes sin reserva contráctil contra un 50% en los que no la tenían, así como mejor supervivencia a 5 años en el primer grupo.

El mismo estudio TOPAS mostró en 2008 que los pacientes con estenosis valvular aórtica de bajo gradiente/bajo flujo, representan un grupo de alto riesgo con mortalidades perioperatorias tan altas como del 18% y una supervivencia a 3 años de tan solo el 57%. Dentro de los predictores de mal pronóstico se encuentran una pobre clase funcional objetivada por test de caminata de 6 minutos, ausencia de reserva contráctil y estenosis valvulares muy severas evaluadas por área valvular proyectada^{24,25}.

Para el caso de las estenosis aórticas de bajo gradiente/bajo flujo con fracción de eyección preservada

	Hombres	Mujeres
Estenosis Aórtica Severa muy probable	≥ 3000	≥ 1600
Estenosis Aórtica Severa probable	≥ 2000	≥ 1200
Estenosis Aórtica Severa improbable	< 1600	< 800

Cuantificación del calcio valvular aórtico en unidades Agatston según el sexo y la probabilidad de cursar con estenosis severa que está en relación con la cantidad de calcio valvular avaluado con mediante tomografía

Figura 6 Score de calcio en unidades Agatston evaluado por TAC.

(>50%), un volumen eyectivo indexado inferior a 35 ml/m² o un volumen eyectivo no indexado inferior a 55 ml es un fuerte predictor de eventos a 5 años independiente del tipo de manejo recibido. Al evaluar la mecánica ventricular con *speckle tracking* su *strain global* longitudinal se aprecia alterado, demostrándose así disfunción miocárdica subclínica en estos pacientes²⁶.

Tratamiento de la estenosis aórtica de bajo gradiente/bajo flujo

El manejo de estos pacientes puede definirse como dependiente de la presencia de síntomas: en ausencia de síntomas todo paciente debe ser evaluado cuidadosamente tratando de confirmar el grado de estenosis. En caso de corroborarse la severidad, idealmente deben ser dejados en observación o intervenidos con un máximo de indicación IIb. En caso de síntomas atribuibles a la lesión valvular, se debe considerar la intervención con grados variables de indicación entre I y IIa, siendo absoluta la indicación en pacientes con gradientes elevados a pesar de bajo flujo. Los demás grupos (D2, D3 y D4) deberán ser llevados a intervención dependiendo de la evaluación de riesgo que se haga en ellos con base en fracción de eyección, presencia de reserva contráctil y disponibilidad de TAVR.

En conclusión, puede decirse que la estenosis aórtica severa de bajo flujo y bajo gradiente es una entidad que obedece a múltiples mecanismos que explican el bajo flujo/bajo gradiente y se debe diferenciar muy cuidadosamente de la pseudoestenosis. La información actual apoya la intervención temprana en este tipo de pacientes.

Conflictos de interés

Ninguno.

Bibliografía

1. Lung B, Baron G, Butchart EG, Delahaye F, Gohlke-Bärwolf C, Levang OW, et al. A prospective survey of patients with valvular heart disease in Europe: The Euro Heart Survey on Valvular Heart Disease. *Eur Heart J*. 2003;24:1231–43.
2. Clavel MA, Burwash IG, Pibarot P. Cardiac imaging for assessing low-gradient severe aortic stenosis. *J Am Coll Cardiol Img*. 2017;10:185–202.
3. Recommendations on the Echocardiographic Assessment of Aortic Valve Stenosis: A Focused Update from the European Association of Cardiovascular Imaging and the American Society of Echocardiography. *J Am Soc Echocardiogr*. 2017;30:372–92.
4. Dumesnil JG, Pibarot P, Carabello B. Paradoxical low flow and/or low gradient severe aortic stenosis despite preserved left ventricular ejection fraction: implications for diagnosis and treatment. *Eur Heart J*. 2010;31:281–9.
5. Minners J, Allgeier M, Gohlke-Baerwolf C, Kienzle RP, Neumann FJ, Jander N. Inconsistent grading of aortic valve stenosis by current guidelines: haemodynamic studies in patients with apparently normal left ventricular function. *Heart*. 2010;96:1463–8.
6. Berthelot-Richer M, Pibarot P, Capoulade R, Dumesnil JG, Dahou A, Thebault C, et al. Discordant grading of aortic stenosis severity: echocardiographic predictors of survival benefit associated with aortic valve replacement. *J Am Coll Cardiol Img*. 2016;9:797–805.
7. Monin JL, Monchi M. Aortic stenosis with severe left ventricular dysfunction and low transvalvular pressure gradients - Risk stratification by low-dose dobutamine echocardiography. *J Am Coll Cardiol*. 2001;37:2101–7.
8. Pibarot, Dumesnil. Low-flow, low-gradient aortic stenosis. *J Am Coll Cardiol*. 2012;60:1845–53.
9. Nishimura RA, Otto CM, Bonow RO, Carabello BA, Erwin JP, Guyton RA, et al. 2014 AHA/ACC Valvular Heart Disease Guideline. *JACC*. 2014;63(22.):2438–88.
10. Carabello BA, Green LH, Grossman W, Cohn LH, Koster JK, Collins JJ Jr. Hemodynamic determinants of prognosis of aortic valve replacement in critical aortic stenosis and advanced congestive heart failure. *Circulation*. 1980;62:42–8.
11. Hachicha Z, Dumesnil JG, Bogaty P, Pibarot P. Low-Gradient Severe AS Despite Normal LVEF. *Circulation*. 2007;115:2856–64.
12. Dayan V, Vignolo G, Magne J, Clavel MA, Mohty D, Pibarot P. Meta-Analysis of Outcome in Low-Gradient Aortic Stenosis. *J Am Coll Cardiol*. 2015;66:2594–603.
13. Kataoka A, Watanabe Y, Kozuma K, Nara Y, Nagura F, Kawashima H, et al. Prognostic Impact of Low-Flow Severe Aortic Stenosis in Small-Body Patients Undergoing TAVR. The OCEAN-TAVI Registry. *J Am Coll Cardiol Img*. 2018;11:659–69.
14. Saikrishnan N, Kumar G, Sawaya FJ, Lerakis S, Yoganathan AP. Accurate Assessment of Aortic Stenosis. *Circulation*. 2014;129:244–53.
15. Lancellotti P, Davin L, Dulgheru R. Aortic Stenosis Grading and Outcome. New Categories, New Therapeutic Challenges. *J Am Coll Cardiol Img*. 2016;9:1264–6.
16. Thaden JJ, Nkomo VT, Lee KJ, Oh JK. Doppler imaging in aortic stenosis: the importance of the nonapical imaging windows to determine severity in a contemporary cohort. *J Am Soc Echocardiogr*. 2015;28:780–5.
17. Pibarot, Dumesnil. Aortic Stenosis Suspected to Be Severe Despite Low Gradients. *Circ Cardiovasc Imaging*. 2014;7:545–51.
18. Clavel MA, Burwash IG, Pibarot P. Cardiac Imaging for Assessing Low-Gradient Severe Aortic Stenosis *J Am Coll Cardiol Img*. 2017;10:185–202.
19. Clavel MA, Burwash IG, Mundigler G, Dumesnil JG, Baumgartner H, Bergler-Klein J, et al. Validation of conventional and simplified methods to calculate projected valve area at normal flow rate in patients with low flow, low gradient aortic stenosis: the multicenter TOPAS (True or Pseudo Severe Aortic Stenosis) study. *J Am Soc Echocardiogr*. 2010;23:380–6.
20. Khalique OK, Kodali SK, Paradis JM, Nazif TM, Williams MR, Einstein AJ, et al. Aortic annular sizing using a novel 3-dimensional echocardiographic method: use and comparison with cardiac computed tomography. *Circ Cardiovasc Imaging*. 2014;7:155–63.
21. Clavel MA, Malouf J, Messika-Zeitoun D, Araoz PA, Michelena HI, Enriquez-Sarano M. Aortic valve area calculation in aortic stenosis by CT and Doppler echocardiography. *J Am Coll Cardiol Img*. 2015;8:248–57.
22. Spitzer E, Van Mieghem NM, Pibarot P, Hahn RT, Kodali S, Maurer MS, et al. Rationale and design of the Transcatheter Aortic Valve Replacement to UNload the Left ventricle in patients with ADVanced heart failure (TAVR UNLOAD) trial. *Am Heart J*. 2016;182:80–8.
23. Tribouilloy C, Lévy F, Rusinaru D, Guéret P, Petit-Eisenmann H, Baleynaud S, et al. Outcome after aortic valve replacement for low-flow/low-gradient aortic stenosis without contractile reserve on dobutamine stress echocardiography. *J Am Coll Cardiol*. 2009;53:1865–73.

24. Annabi MS, Touboul E, Dahou A, Burwash IG, Bergler-Klein J, Enriquez-Sarano M, et al. Dobutamine stress echocardiography for management of low-flow, low-gradient aortic stenosis. *J Am Coll Cardiol*. 2018;71:475–85.
25. Mehrotra P, Jansen K, Tan TC, Flynn A, Hung JW. Clinical features and prognosis of patients with isolated severe aortic stenosis and valve area less than 1.0 cm². *Heart*. 2018;104:222–9.
26. Adda J, Mielot C, Giorgi R, Cransac F, Zirphile X, Donal E, et al. Low-flow, low-gradient severe aortic stenosis despite normal ejection fraction is associated with severe left ventricular dysfunction as assessed by speckle-tracking echocardiography: a multicenter study. *Circ Cardiovasc Imaging*. 2012;5:27–35.