

## IMÁGENES EN CARDIOLOGÍA

# Rol del *strain* miocárdico en cardiotoxicidad por quimioterapia



Edwin Arévalo Guerrero<sup>a,\*</sup> y Gustavo Restrepo Molina<sup>b</sup>

<sup>a</sup> Departamento de Ecocardiografía, Universidad CES, Medellín, Colombia

<sup>b</sup> Departamento de Ecocardiografía, Clínica Medellín, Medellín, Colombia

Recibido el 25 de febrero de 2018; aceptado el 6 de junio de 2018

Disponible en Internet el 13 de diciembre de 2018

### PALABRAS CLAVE

Strain longitudinal global;  
falla cardíaca;  
disfunción ventricular izquierda ;

### KEYWORDS

Global longitudinal strain;  
Heart failure;  
Left ventricular dysfunction

**Resumen** Los avances en las terapias convencionales y el desarrollo de nuevas terapias contra el cáncer han conducido a un mejor pronóstico y han generado un aumento continuo de los supervivientes. Sin embargo, las tasas de morbilidad y mortalidad por enfermedades cardiovasculares han aumentado debido a los efectos secundarios directos e indirectos del tratamiento. Por tanto, el enfoque de manejo ya no está dirigido únicamente a la superación de la malignidad, sino que se hace hincapié en la identificación temprana y el manejo de los posibles efectos secundarios. En este sentido, la ecocardiografía es fundamental para el seguimiento estrecho de los pacientes; específicamente la deformación miocárdica (*strain* miocárdico) se ha convertido en una herramienta para identificar de manera temprana a los pacientes con cardiotoxicidad por quimioterapia. En esta revisión de la literatura se evalúa el papel de la deformación miocárdica en cuanto a su uso potencial para detectar cambios subclínicos en la función cardíaca y evaluar el pronóstico debido a cardiotoxicidad por quimioterapia.

© 2018 Sociedad Colombiana de Cardiología y Cirugía Cardiovascular. Publicado por Elsevier España, S.L.U. Este es un artículo Open Access bajo la licencia CC BY-NC-ND (<http://creativecommons.org/licenses/by-nc-nd/4.0/>).

### The role of myocardial strain imaging in chemotherapy-induced cardiotoxicity

**Abstract** The advances in conventional therapies and the development of new ones against cancer, has led to a better prognosis, and a continuous increase in survivors. However, the morbidity and mortality rates of cardiovascular diseases have increased due to the direct and indirect effects, or both, of the treatment. Thus, the management approach is not now solely directed on overcoming the malignancy, but emphasis is also placed on the early identification and management of any secondary effects. For this reason, echocardiography is essential for the close follow-up of the patients, myocardial strain imaging, in particular, has become a tool for the early identification of patients with chemotherapy-induced cardiotoxicity. In this review,

\* Autor para correspondencia.

Correo electrónico: [arevalo400@hotmail.com](mailto:arevalo400@hotmail.com) (E. Arévalo Guerrero).

the role of myocardial strain imaging is evaluated as regards its potential use in detecting sub-clinical changes in cardiac function, as well as to evaluate the prognosis due to chemotherapy-induced cardiotoxicity.

© 2018 Sociedad Colombiana de Cardiología y Cirugía Cardiovascular. Published by Elsevier España, S.L.U. This is an open access article under the CC BY-NC-ND license (<http://creativecommons.org/licenses/by-nc-nd/4.0/>).

## Introducción

En las últimas décadas, la mortalidad por cáncer ha disminuido debido al desarrollo de una mejor detección, así como al avance en pruebas de diagnóstico y terapias más efectivas. Sin embargo, las tasas de morbilidad y mortalidad cardiovascular han aumentado de forma simultánea debido a los efectos secundarios directos e indirectos del tratamiento contra el cáncer<sup>1</sup>. Pese a ello, esta mejoría en la supervivencia del cáncer ha llevado a un mayor reconocimiento de los efectos tardíos de la cardiotoxicidad asociada con su tratamiento, incluida la disfunción ventricular izquierda, la insuficiencia cardíaca y la enfermedad cardíaca coronaria, y por ende se ha adquirido conciencia sobre la carga creciente así como de las complicaciones cardiovasculares derivadas del tratamiento para el cáncer.

Históricamente la principal estrategia para identificar a los pacientes que presentan cardiotoxicidad por quimioterapia se fundamenta en la ecocardiografía basal, previa al inicio del tratamiento y posteriormente durante el seguimiento. El objetivo principal es detectar aquellos pacientes con disminución de la fracción de eyección del ventrículo izquierdo (FEVI) asintomática. Sin embargo, se reconocen importantes limitaciones de este enfoque, debido a que la FEVI bidimensional (2D) ha mostrado baja sensibilidad para detectar cambios menores en la función cardíaca, ya que su variabilidad está próxima al intervalo diagnóstico de cardiotoxicidad (8–11%)<sup>2</sup>. Además, la disminución de la FEVI usualmente ocurre en una etapa tardía, en un punto donde la recuperación de esta y la reducción de eventos cardíacos pueden no ser alcanzables a pesar del tratamiento agresivo de la falla cardíaca. Como resultado, se han evaluado nuevas modalidades de imágenes para la detección temprana de la disfunción cardíaca, entre ellas el *strain* bidimensional, objetivo de esta revisión.

## Cardiotoxicidad

Es el conjunto de enfermedades cardiovasculares derivadas de los tratamientos contra el cáncer, entendidas como disfunción ventricular izquierda, síndrome de falla cardíaca, enfermedad coronaria, anomalías valvulares, enfermedad pericárdica, hipertensión y arritmias. Sin embargo, una de las complicaciones más frecuentes es la disfunción ventricular secundaria a cardiotóxicos. Recientemente se ha publicado un consenso de la Sociedad Española de Cardiología, Oncología, Radioterapia y Hematología<sup>3</sup>, en el que se define cardiotoxicidad como una reducción de la FEVI > 10

puntos porcentuales respecto al valor basal, con FEVI inferior al límite normal. La Sociedad Europea de Cardiología identifica un valor de FEVI del 50% como punto de corte de normalidad<sup>4</sup>. Sin embargo, una FEVI en rango bajo-normal (50-55%) aumenta de forma significativa el riesgo de cardiotoxicidad, por lo cual la Sociedad Americana de Ecocardiografía y la Asociación Europea de Imagen Cardiovascular utilizan el 53% como límite normal<sup>5</sup> (fig. 1).

## Strain miocárdico

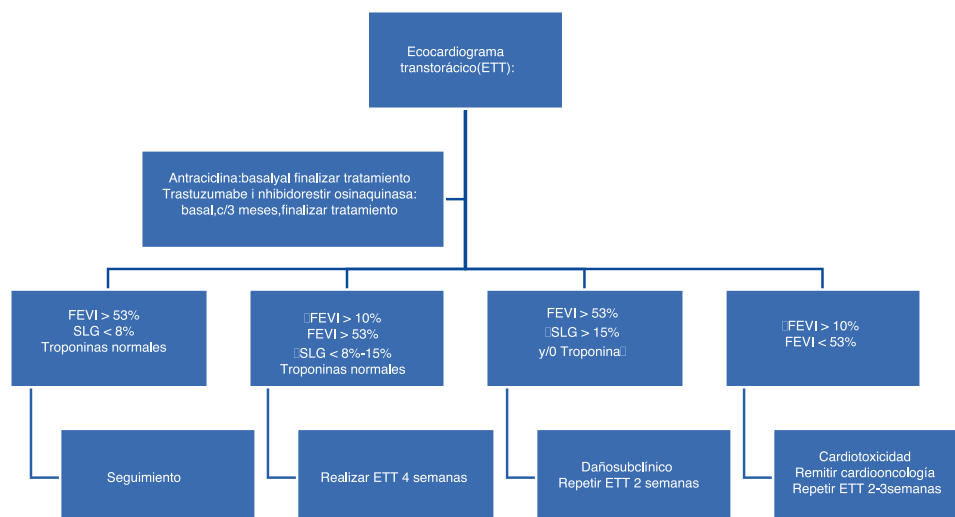
El *strain* es una medida de deformación miocárdica. A medida que el corazón se contrae, el músculo se acorta en las dimensiones longitudinales y circunferenciales (deformación negativa) y se engrosa y alarga en la dirección radial (deformación positiva). La deformación proporciona una evaluación de la función global y regional, pudiéndose medir con el uso de Doppler tisular o métodos bi- y tridimensionales<sup>6</sup>.

## Strain basado en Doppler tisular

Tiene las mismas limitaciones que la ecocardiografía Doppler tradicional (es decir, dependencia de ángulo), y es sensible al ruido de la señal y a los movimientos de rotación y de traslación<sup>6</sup>.

## Strain bidimensional (*speckle tracking*)

La relativa independencia del ángulo, la capacidad de evaluar el *strain* en dos dimensiones, hacen de esta técnica atractiva en comparación con el *strain* basado en Doppler tisular. El *speckle tracking* bidimensional (ST 2D) es una herramienta de imagen de elección actual para la detección de la disfunción cardíaca subclínica<sup>6</sup>. Kocabay et al. informaron que el límite inferior de la normalidad es de -16,9% en los hombres y de -18,5% en mujeres<sup>7</sup>. En el estudio JUSTICE<sup>8</sup>, no se logró un valor estandarizado de normalidad para tres equipos diferentes, por lo cual se establecieron los rangos según el *software* utilizado. Cheng et al. observaron una excelente reproducibilidad del ST 2D cuando fue hecho por operadores entrenados<sup>9</sup>; por consiguiente se requiere una curva de aprendizaje y entrenamiento, así como monitorización de la calidad (es decir, variabilidad entre pruebas intra- e interobservador) para obtener resultados buenos y confiables.



**Figura 1** Algoritmo diagnóstico cardiotoxicidad. Modificada de Cardio-oncología en la práctica clínica. Documento de consenso y recomendaciones<sup>3</sup>.

La limitación más importante de ST-2D en la práctica clínica es la variabilidad existente entre los diferentes fabricantes. Farsalinos et al.<sup>10</sup>, compararon las mediciones de SLG con 9 equipos de distintos fabricantes, reportando un valor absoluto de SLG medio de -18,0% hasta -21,5% con una diferencia máxima entre los diferentes fabricantes del 3,7% unidades de *strain*, mostrando una correlación fuerte entre sí; sin embargo, las diferentes sociedades y las guías más recientes, aún recomiendan utilizar la misma máquina de fabricante y la misma versión de *software* para la evaluación en serie del SLG, ya que las diferencias son moderadas, pero estadísticamente significativas.

### **Strain y disfunción subclínica del ventrículo izquierdo**

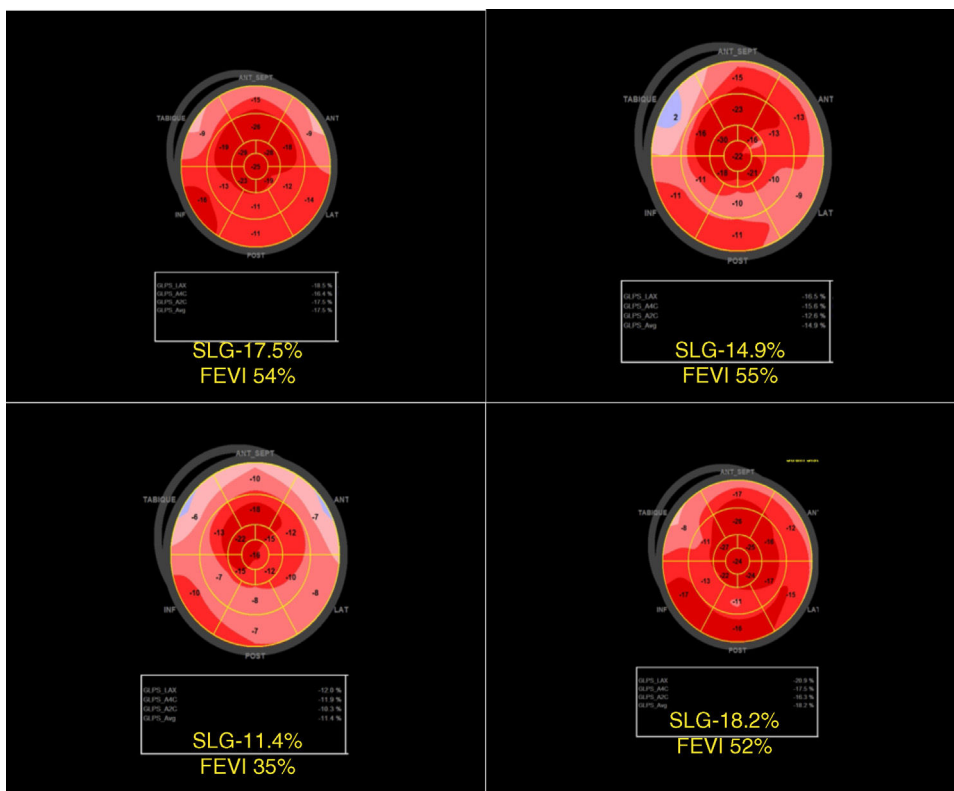
Se ha demostrado que el cambio del valor del *strain* miocárdico en diferentes momentos, es más sensible que la fracción de eyección en la detección de disfunción cardíaca subclínica, siendo el SLG sistólico máximo el parámetro más sensible de los marcadores de deformación. Fallah-Rad et al.<sup>11</sup> evaluaron 42 pacientes con cáncer de mama que sobreexpresaban HER-2 y que recibieron trastuzumab después del tratamiento con antraciclina. En un lapso de tres meses, la variación del pico del *strain* longitudinal y radial global detectó cambios preclínicos en la función sistólica del ventrículo izquierdo antes de que se observara una disminución de la fracción de eyección. Kang et al.<sup>12</sup> reportaron un SLG significativamente reducido, mientras que la FEVI se mantuvo dentro de los límites normales hasta finalizar la quimioterapia. Narayan et al.<sup>13</sup> analizaron prospectivamente los cambios ecocardiográficos en la estructura y la función del ventrículo izquierdo en 277 mujeres con cáncer de mama tratadas con doxorubicina o trastuzumab. Los cambios precoces en la deformación miocárdica se asociaron con deterioro de la función ventricular así como con insuficiencia cardíaca sintomática en el seguimiento (fig. 2).

Además, el *strain* ha demostrado predecir la aparición posterior de cardiotoxicidad. Una revisión sistemática

reciente por Thavendiranathan et al.<sup>14</sup> publicada en 2014, en 21 estudios revisados por pares, evaluó el papel de los índices de deformación por ecocardiografía (*strain*, *strain rate*, torsión) en la detección de la disfunción ventricular izquierda subclínica en pacientes tratados por cáncer. En esta revisión describieron los parámetros de deformación en 1.504 pacientes durante o después de la quimioterapia del cáncer para tres escenarios clínicamente relevantes. Todos los estudios incluidos en la revisión demuestran que las alteraciones de la deformación miocárdica preceden a un cambio significativo en la FEVI, reportando que una reducción temprana de 10 a 15% en SLG por ST-2D durante la terapia parece ser el parámetro más útil para la predicción de cardiotoxicidad. En consecuencia, la revisión sistemática confirma el valor de los parámetros de deformación miocárdica ecocardiográfica para la detección temprana de cambios miocárdicos y la predicción de cardiotoxicidad en pacientes que reciben terapia contra el cáncer. Recientemente, Charbonnel et al.<sup>15</sup> evaluaron la deformación miocárdica como factor predictor de cardiotoxicidad en 86 pacientes hematológicos tratados con antraciclina. El 7% de la población tuvo disfunción ventricular con dosis acumuladas de 150 mg/m<sup>2</sup> y un valor de *strain* longitudinal global < -17,45%. Este valor de *strain* fue el mejor predictor de cardiotoxicidad, con sensibilidad y especificidad del 67 y del 96%, respectivamente.

El papel pronóstico de la imagen de *strain* se ha evaluado clínicamente midiendo el SLG por debajo de un punto de corte. En el estudio de Sawaya et al.<sup>16</sup> en 81 mujeres con cáncer de mama tratadas con antraciclina seguidas de taxanos y trastuzumab, la disminución del *strain* longitudinal inferior al -19% después del tratamiento inicial con antraciclina predijo la aparición de cardiotoxicidad con sensibilidad del 74% y especificidad del 73%, y estaba presente en todos los pacientes que desarrollaron síntomas de falla cardíaca.

También se ha utilizado mediante la reducción relativa de SLG. Negishi et al.<sup>17</sup> encontraron que  $\Delta$ SLG (reducción porcentual en SLG en comparación con la línea de base) fue



**Figura 2** Promedio de *strain* longitudinal global, en una paciente de 76 años con cáncer de mama HER 2 (-) que recibió manejo con antraciclinas. a) SLG basal b) SLG post quimioterapia c) Seguimiento y manejo con betabloqueadores e iccas d) Mejoría de la función ventricular y SLG. Cortesía Dr. Salim Ahunada. Centro Clínico y de Investigación SICOR. Medellín.

el predictor más fuerte de cardiotoxicidad. El punto de corte óptimo fue una reducción relativa del *strain* superior al 11%, con sensibilidad del 65% y especificidad del 94%. Se concluyó que una reducción relativa del 8% no tenía importancia clínica, mientras que una reducción relativa >15% tenía una significación clínica definida.

Por tanto, una reducción del porcentaje relativo en SLG > 15% sugiere una disfunción subclínica del ventrículo izquierdo, que debe ser confirmado por un estudio realizado dos a tres semanas después. Es importante tener en cuenta que los cambios de la carga (expansión de volumen debido a la administración intravenosa de quimioterapia o contracción de volumen debido a vómitos o diarrea), son frecuentes y puede afectar el valor de SLG<sup>6</sup>.

### Conclusión

La terapia actual contra el cáncer ha llevado a una disminución de la mortalidad relacionada con esta enfermedad, con un aumento vertiginoso en la supervivencia a largo plazo; sin embargo, este grupo de pacientes tienen un riesgo elevado de cardiotoxicidad, la misma que se convierte en la principal causa de muerte y morbilidad de origen cardiovascular. El uso de la técnica de medición del *strain* miocárdico puede ser útil para detectar anomalías subclínicas en la función sistólica del ventrículo izquierdo en pacientes sometidos a quimioterapia y predecir su pronóstico. A pesar de las ventajas del *strain* sobre la evaluación de la FEVI, es necesario admitir que tiene varias limitaciones, una de ellas es que

hasta el momento, se debe medir y realizar el seguimiento en la misma máquina de fabricante y el mismo *software*. Adicionalmente, es importante que se hagan en laboratorios de ecocardiografía especializados, con una adecuada curva de aprendizaje y monitorización de la calidad, a fin de obtener resultados buenos y confiables.

### Conflicto de intereses

Ninguno.

### Bibliografía

1. Hooning MJ, Botma A, Aleman B, Baaijens M, Bartelink H, Klijn J, et al. Long-term risk of cardiovascular disease in 10-year survivors of breast cancer. JNCI: Journal of the National Cancer Institute. 2007;99:365-75.
2. Thavendiranathan P, Grant AD, Negishi T, Plana JC, Popović ZB, Marwick TH. Reproducibility of echocardiographic techniques for sequential assessment of left ventricular ejection fraction and volumes: application to patients under-going cancer chemotherapy. J Am Coll Cardiol. 2013;61:77-84.
3. Lopez-Fernandez T, Martin Garcia A, Santaballa Beltran A, Montero Luis A, Garcia Sanz R, Mazon Ramos P, et al. Cardio-onco-hematology in clinical practice Position paper and recommendations. Rev Esp Cardiol (Engl Ed). 2017;70:474-86.
4. Zamorano JL, Lancellotti P, Rodriguez Muñoz D, Aboyans V, Asteggiano R, Galderisi M, et al. 2016 ESC Position paper on cancer treatments and cardiovascular toxicity developed under

- the auspices of the ESC Committee for practice guidelines: the task force for cancer treatments and cardiovascular toxicity of the European Society of Cardiology (ESC). *Eur. Heart J.* 2016;37:2768–801.
5. Plana JC, Galderisi M, Barac A, Ewer MS, Ky B, Scherrer-Crosbie M, et al. Expert consensus for multimodality imaging evaluation of adult patients during and after cancertherapy: a report from the American Society of Echocardiography and the European Association of Cardiovascular Imaging. *Eur Heart J Cardiovasc Imaging.* 2014;15:1063–93.
  6. Plana JC. Detection by cardiac Imaging: LV Ejection, Diastolic dysfunction, Tissue doppler and Speckle Tracking Echocardiography, Anti-cancer Treatments and Cardiotoxicity. 1<sup>st</sup> edition. London: Elsevier; 2017.
  7. Kocabay G, Muraru D, Peluso D, Cucchini U, Mihaila S, Padayattil-Jose S, et al. Normal left ventricular mechanics by two-dimensional speckle-tracking echocardiography Reference values in healthy adults. *Rev Esp Cardiol (Engl Ed).* 2014;67:651–8.
  8. Takigiku K, Takeuchi M, Izumi C, Yuda S, Sakata K, Ohte N, et al. Normal range of left ventricular 2-dimensional strain: Japanese Ultrasound Speckle Tracking of the Left Ventricle (JUSTICE) study. *Circ J.* 2012;76:2623–32.
  9. Cheng S, Larson MG, McCabe EL, Osypiuk E, Lehman BT, Stanchev P, et al. Reproducibility of speckle-tracking-based strain measures of left ventricular function in a community-based study. *J Am Soc Echocardiogr.* 2013;26:1258, 66e2.
  10. Farsalinos KE, Daraban AM, Ünlü S, Thomas JD, Badano LP, Voigt JU. Head-to-head comparison of global longitudinal strain measurements among nine different vendors: the EACVI/ASE inter- vendor comparison study. *J Am Soc Echocardiogr.* 2015;28:1171–8100.
  11. Fallah-Rad N, Walker JR, Wassef A, Lytwyn M, Bohonis S, Fang T, et al. The utility of cardiac biomarkers, tissue velocity and strain imaging, and cardiac magnetic resonance imaging in predicting early left ventricular dysfunction in patients with human epidermal growth factor receptor II-positive breast cancer treated with adjuvant trastuzumab therapy. *J Am Coll Cardiol.* 2011;57:2263–70.
  12. Kang Y, Xu X, Cheng L, Li L, Sun M, Chen H, et al. Two-dimensional speckle tracking echocardiography combined with high-sensitive cardiac troponin T in early detection and prediction of cardiotoxicity during epirubicine based chemotherapy. *Eur J Heart Fail.* 2014;16:300–8.
  13. Narayan HK, Finkelman B, French B, Plappert T, Hyman D, Smith AM, et al. Detailed echocardiographic phenotyping in breast cancer patients: associations with ejection fraction decline, recovery, and heart failure symptoms over 3 years of follow-up. *Circulation.* 2017;135:1397–412.
  14. Thavendiranathan P, Poulin F, Lim KD, Plana JC, Woo A, Marwick TH. Use of myocardial strain imaging by echocardiography for the early detection of cardiotoxicity in patients during and after cancer chemotherapy: a systematic review. *J Am Coll Cardiol.* 2014;63 25 Pt A:2751–68.
  15. Charbonnel C, Convers-Domart R, Rigaudeau S, Taksin AL, Baron N, Lambert J, et al. Assessment of global longitudinal strain at low-dose anthracycline-based chemotherapy, for the prediction of subsequent cardiotoxicity. *Eur Heart J Cardiovasc Imaging.* 2017;18:392–401.
  16. Sawaya H, Sebag IA, Plana JC, Januzzi JL, Ky B, Tan TC, et al. Assessment of echocardiography and biomarkers for the extended prediction of cardiotoxicity in patients treated with anthracyclines, taxanes, and trastuzumab. *Circ Cardiovasc Imaging.* 2012;5:596–603.
  17. Negishi K, Negishi T, Hare JL, Haluska BA, Plana JC, Marwick TH. Independent and incremental value of deformation indices for prediction of trastuzumab-induced cardiotoxicity. *J Am Soc Echocardiogr.* 2013;26:493–8.